Aus der Universitäts-Augenklinik Erlangen
Vorstand: Professor Dr. Bruno Fleischer

Über Anophthalmus, Mikrophthalmus und Kolobom in einer Familie

*

Inaugural-Dissertation

zur Erlangung der Doktorwürde der Hohen Medizinischen Fakultät
der Friedrich-Alexanders-Universität zu Erlangen

vorgelegt von

Fritz Wirth
Medizinalpraktikant aus Nürnberg

1937
Buchdruckerei Fritz & Rappert, Ochsenfurt am Main

Dekan: Professor Dr. RICHARD GREVING
Referent: Professor Dr. BRUNO FLEISCHER

R. UNIV.
BIBLIOTHEEK
LEIDEN

Tag der mündlichen Prüfung: 29. 6. 1937

Meinen lieben Eltern

in Dankbarkeit!

Durch Herrn Professor Dr. FLEISCHER, Vorstand der Universitäts-Augenklinik Erlangen, wurde ich auf eine Familie mit erblicher kongenitaler Anophthalmie aufmerksam gemacht. An Hand des von mir aufgestellten Stammbaumes wurden die Leute untersucht und ich möchte im folgenden darüber berichten:

Der Proband (1) der Familie ist ein 61jähriger Mann, dessen *rechter* Augapfel vollständig *fehlt*. Die Orbita ist verkleinert und als Auskleidung findet sich nur der Conjunktivalsack. Die Lidspalte ist geschrumpft, eng und sezerniert dauernd gelblich-weißes Sekret. Das linke Auge ist gesund. Außerdem leidet der Mann an Schwerhörigkeit und hat 1—2% Zucker. Er ist 1,70 m groß und wiegt 75—80 kg. Die Eltern von 1 waren angeblich völlig gesund und hatten normale Augen. Dieser Mann hatte aus erster Ehe mit einer, angeblich vollständig gesunden Frau (2) 5 Kinder. Das erste (9), ein Junge, ist frühzeitig gestorben, soll jedoch gesunde Augen gehabt haben. Der zweite Sohn (10) hat ebenfalls völlig normale Augen, ist mit einer gesunden Frau (11) verheiratet und hat zwei gesunde Kinder (19, 20). Der dritte Sohn (12) zeigt folgenden Augenbefund: der *rechte* Bulbus *fehlt* vollständig und die Lidspalte ist geschrumpft. Das *linke* Auge zeigt ein *Iriskolobom* nach unten innen. Die Sehkraft ist über die Hälfte der Norm herabgesetzt. Der vierte Sohn (14) des Probanden ist jung gestorben, soll aber normale Augen gehabt haben. Das fünfte Kind, eine Tochter (15) hat beiderseits völlig normalen Augenbefund und beiderseits volle Sehschärfe. Sie ist jetzt mit einem gesunden Mann (16) verheiratet und hat ein gesundes Kind (24). Aus der zweiten Ehe des Probanden mit einer Frau, die normale Augen hat, die aber eine Kusine zu der ersten Frau ist, — Mütter waren Schwestern — sind zwei Töchter hervorgegangen. Die ältere, nunmehr 17jährige (17), zeigt auf dem rechten Auge hochgradige Myopie mit Amblyopie; Vis: — 9,0 D kombin. Cyl. — 2,0 D A 180° = 3/60; bei der Untersuchung mit dem Augenspiegel ein *Aderhautkolobom*. Das linke Auge ist ebenfalls stark myop; Vis: — 5,0 D = 5/8. Dem jüngeren, jetzt siebenjährigen Mädchen (18) fehlen beide Augäpfel vollständig. Die Augenhöhlen sind verkleinert und im Innern ist nur der Conjunktivalsack erkennbar. Die Lidspalten sind eng und entleeren dauernd gelbliches Sekret. — Von den sechs Geschwistern des Probanden lebt nur noch ein Bruder (4), der völlig normale Augen hat. Seine Frau (5) ist, ebenso wie zwei Töchter (6 und 8), vollständig gesund. Die übrigen Geschwister des Probanden, die nach Angaben alle gute Augen hatten, sind

teils durch Unfall, teils durch Krankheit frühzeitig gestorben, sodaß von ihnen keine Nachkommen vorhanden sind. Aus der Ehe des kranken Sohnes (12), die dieser mit einer gesunden Frau einging, sind drei Söhne vorhanden. Der ältere (21) zeigt folgende Augenveränderungen: rechtes Auge: die Vorderkammer fehlt fast ganz, außerdem besteht *Balgstar*. Da-

Siebenjähriges Mädchen (18)

durch wird der Einblick in das Auge unmöglich gemacht. Das Kind hat auf diesem Auge nur unsichere Wahrnehmung von Licht. Das linke Auge zeigt einen Strabismus convergens, ein *Iris-* und *Linsenkolobom nach unten innen,* umschriebene Katarakt an der hinteren unteren Rinde. Das Sehvermögen ist auch auf diesem Auge herabgesetzt. Der zweite Sohn (22), der an Brechdurchfall starb, hatte ebenfalls *pathologische Augen.* Nach An-

gabe der Mutter hatte das Kind zwei Augäpfel, aber keine Pupillen; nach Aussage der Schwiegermutter waren die Augen zurückgefallen: „Es war alles nur weiß". Nach Bericht von dritter Seite soll das Kind einäugig gewesen sein. Aus all dem geht leider nichts klar hervor, jedenfalls dürfte sicher sein, daß es sich hier um einen hochgradigen, ein- oder doppelseitigen Mikrophthalmus gehandelt hat. — Bei dem dritten Sohn sind beide Augen normal (23).

Wir haben hier also einen interessanten Fall vor uns, bei dem sich Anophthalmus bezw. Folgezustände der Spaltmißbildungen am Auge durch drei Generationen vererbt haben. Die Untersuchungsbefunde sind deswegen nicht alle vollständig, da sie nur teilweise im Sprechzimmer erhoben werden konnten, vielmehr größtenteils auf dem Lande, in der Bauernstube, mit einer Taschenlampe als Lichtquelle angestellt werden mußten.

Erwähnenswert sind auch die Mitteilungen der Angehörigen, daß die beiden Frauen (2 und 3) während den Schwangerschaften, aus denen die anophthalmischen Kinder hervorgingen, „erschrocken" sein sollen. Die junge Frau (13) führt die Augenmißbildungen bei ihren Kindern darauf zurück, daß sie sich während der Schwangerschaften an ihrem Mann und ihrem Schwiegervater (1) „versehen" hätte. Es wirft dies ein bezeichnendes Licht auf einen alten Volksglauben, der heute immer noch bei einfachen Leuten rege ist und die an eine Vererbung dieser Dinge nicht glauben wollen.

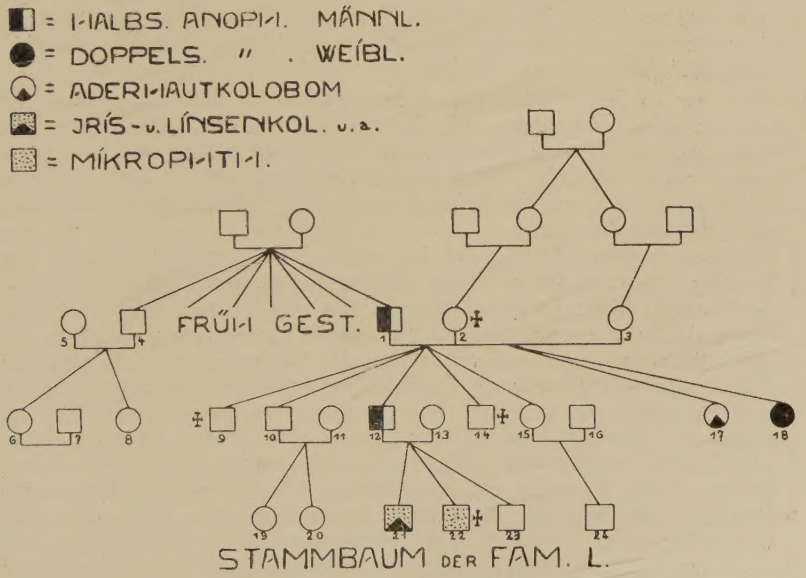

STAMMBAUM DER FAM. L.

ANOPHTHALMUS, MIKROPHTHALMUS, KOLOBOM.

Bei der Betrachtung obigen Stammbaums fragt man sich unwillkürlich nach den Zusammenhängen, die in einer anscheinend gesunden Familie plötzlich ein so schweres und wie sich hier zeigt, erbliches Leiden auftreten lassen? Wie kommt es, daß dieses Leiden einmal einseitig, ein andermal doppelseitig in Erscheinung tritt?

Um dieser Frage näherzukommen, müssen wir die Vererbungsgesetze, die bekannten Mendel'schen Regeln von der dominanten, rezessiven und rezessiv geschlechtsgebundenen Vererbung, die natürlich auch für den Menschen Gültigkeit haben, heranziehen, deren Kenntnis heute wohl allgemein vorausgesetzt werden darf, sodaß sich hier ein näheres Daraufeingehen erübrigt.

Da das Auge ein bilateral symmetrisches Doppelorgan ist, so werden, wenn ein erbliches Augenleiden vorliegt, meist beide Augen betroffen. Begreiflicherweise fällt daher eine Erklärung für das Auftreten von nur einseitigen erblichen Augenkrankheiten nicht leicht und es ist bis heute noch nicht gelungen, zu einer einheitlichen und klaren Anschauung zu kommen.

WAARDENBURG hat sich ausführlich mit den möglichen Ursachen einseitiger Augenanomalien beschäftigt und ist schließlich zu folgendem Ergebnis gekommen:

„Zur Klärung einseitiger Merkmale bestehen sicher drei Möglichkeiten:

1) Man war zu diesem Merkmal unter normalen Umständen gar nicht erblich veranlagt, sondern das Merkmal ist an einer Seite durch besondere *Umwelteinflüsse* erweckt worden.
2) Man war zu diesem Merkmal in den gewöhnlich vorherrschenden Umständen erblich veranlagt, aber das Merkmal hat sich *durch* einen *einseitig vorherrschenden Einfluß nicht entwickelt (Manifestations-* bezw. *Dominanzstörung)*. In diesen beiden genannten Fällen ist die genotypische Veranlagung für beide Körperseiten dieselbe, aber der Phänotypus ist verschieden.
3) Besteht die Möglichkeit, daß bei einer der Äquationsteilungen eine Störung eintritt, sodaß eine Inäquationsteilung entsteht. Dann sind die beiden Körperhälften bezw. -teile in gewisser Hinsicht erbverschieden. Keine dieser drei möglichen Erscheinungen ist vererbbar, da a) Phänotypen überhaupt nicht vererbbar sind (es könnte in den beiden ersten Fällen nur Scheinvererbung durch Wiederholung derselben Umstände vorliegen) und b) im dritten Fall die genotypische *Verschiedenheit der beiden Körperhälften* als *solche nicht vererbbar* sein kann, da entweder die Geschlechtszellen die Folge der Inäquationsteilung nicht erlitten haben — oder — wenn das der Fall sein sollte — sie sich ähnlich wie Bastarde verhalten, die die verschiedenen Genotypen über die reifen Geschlechtszellen verteilen. Die Gameten würden einander unähnlich sein, aber nach der Befruchtung würden die Zellen der neuen Individuen sich ja durch Äquationsteilung wieder vervielfältigen. Es liegt

überhaupt kein Grund vor, an eine erbliche Inäquationsstellung an einem bestimmten Determinationspunkt zu denken. Viel eher würden die neuen Individuen ja bilateral zeigen, was bei der (Halbseiten) Assymmetrie unilateral vorkam.

Eine vierte Möglichkeit, wofür wir in vererbungsbiologischer Hinsicht noch wenig Anhaltspunkte besitzen ist diese, daß schon genotypisch *in den Ei- oder Samenzellen eine ungleiche Distribution der Merkmale für beide Körperseiten bedingt ist.* Wenn solch eine genotypische Veranlagung besteht, die während der Entwicklung diese ungleichmäßige Distribution bedingt, so können einseitige Augenmerkmale erblich sein."

Ich will auch die Theorie von v. CLAUSEN erwähnen, die dieser beim Gliom aufstellte:

„Bei allen erblichen Leiden tritt gelegentlich ein Valenzwechsel ein, sodaß ein rezessiv-erbliches Leiden aus nicht immer ersichtlicher Ursache plötzlich dominant wird. Genau so kann ein in der Ascedenz einseitig aufgetretenes rezessives Gliom in der Descedenz doppelseitig vorkommen und dominant werden."

Man sieht jedoch aus all dem, daß die Erbwissenschaft hier noch sehr im Dunkeln tappt und es ist fraglich, ob es menschlichem Forschergeist je gelingen wird, diese feinsten Geheimnisse der Natur zu enträtseln.

Bei der Anwendung der Mendel'schen Regeln auf den einzelnen Fall stößt man leider häufig auf Schwierigkeiten, die in den oft auftretenden Unregelmäßigkeiten (wie teilweise bereits oben erwähnt) z. B. Dominanzwechsel des gesunden und des kranken Gens, Einwirkung äußerer Einflüsse, Überspringen von Generationen etc. beruhen.

Hier in unserem Falle haben anscheinend gesunde Eltern ein anophthalmisches Kind. Welches sind nun die Ursachen für Anophthalmus? — In erster Linie muß man mit der Möglichkeit einer sekundären Zerstörung der zunächst normalen Augenanlage rechnen. Früher hat man Entzündungen die Schuld gegeben und es finden sich immer wieder Autoren, die dafür eintreten. Später hatte man mechanischen Einflüssen von Seiten des Amnions große Bedeutung zugelegt. Aber es fehlte an ausreichenden Beweisen (wenn auch gleichzeitig amniogene Mißbildungen, wie Lidkolobom, Wolfsrachen etc. vorkommen), solange nicht Amnionanomalien beigebracht werden können (v. Hippel, Peters, Seefelder). Da die Anhangsgebilde des Auges (Lider, Augenmuskeln) meist normal entwickelt sind, so spricht dies besonders gegen die amniogene Entstehung des Anophthalmus congenitus. Es muß hier erwähnt werden, daß es auch gelungen ist, Anophthalmus experimentell zu erzeugen. So haben in letzter Zeit GASTEIGER und HIDANO bei weißen Ratten durch Herausnahme der Nebennieren kompletten Anophthalmus erzeugt. Dasselbe gelang ihnen mittels Röntgenbestrahlung, die vor der Paarung der Tiere vorgenommen wurde. Vererbbar waren diese Formen von Anophthalmus jedoch nicht. Nun, soweit Anophthalmus erblich auftritt, wird Keimesanomalie angenommen.

Es gibt, wie später noch näher ausgeführt wird, zwei Arten; eine, die dem rezessiven und eine, die dem dominanten Erbtypus folgt.

Aus dem oben über die Erbgesetze Gesagten könnte man daran denken, daß es sich in meinem Falle um eine rezessive Form handelt; daß also durch die Ehe zweier Heterozygoten das Leiden wieder auftrat. Dagegen spricht insbesondere der weitere Verlauf der Vererbung. Aus erster Ehe des Probanden ist zwar nur ein Fünftel, aus der zweiten Ehe jedoch sind beide Kinder erkrankt. Es sind also von sieben Kindern drei krank. (Über die Zusammenhänge zwischen Kolobom und Anophthalmus vgl. später.) Aus der Ehe seines kranken Sohnes sind zwei Drittel der Kinder ebenfalls krank. Dies spricht für dominanten Erbgang, denn es wäre schon ein großer Zufall, wenn Vater und Sohn jedesmal Heterozygoten als Frauen bekommen hätten, denn dies wäre nötig, um eine rezessive Erkrankung in der folgenden Generation wieder auftreten zu lassen. Beim Vater (1) wäre diese Möglichkeit noch vorhanden, denn er hatte ja Basen zur Frau. Daß aber der Sohn ebenfalls eine heterozygote Partnerin hat, ist wohl kaum anzunehmen.

Als Erklärung für das Auftreten von erblichen Leiden in anscheinend völlig gesunden Familien kommt auch die Mutationslehre in Betracht, d. h. eine meist plötzlich auftretende Änderung der Erbmasse (des Idioplasmas). PLATE erklärt sich solche Fälle, indem er sagt: „Diese betreffenden Familien tragen schon einen bestimmten Krankheitsfaktor im Keimplasma verborgen, er braucht aber zu seiner Entfaltung einen sogenannten Konditionsfaktor, also einen auslösenden Faktor". Diese Erklärung deckt sich in ihrer Auswirkung völlig mit der Mutationstheorie und ihrer Anwendung auf unseren Fall dürfte nichts im Wege stehen.

Um nun einen, in Bezug auf das Erbgesundheitsgesetz sehr wichtigen Überblick zu bekommen, über die Wahrscheinlichkeit mit der einseitige, erbliche Leiden plötzlich doppelseitig auftreten, ist es nötig, ähnliche Stammbäume heranzuziehen. Leider ist die Erbforschung noch verhältnismäßig jung und man ist daher gezwungen, auch diejenigen Familien heranzuziehen, bei denen Anophthalmus mit Mikrophthalmus und Kolobom abwechselt oder nur eine dieser Mißbildungen vorkommt. Bevor ich aber darauf eingehe, möchte ich einen Blick auf die Verwandtschaft oben genannter Mißbildungen werfen und dies geschieht am besten an Hand ihrer Entstehungsgeschichte.

Die typischen Augenkolobome kommen bekanntlich dadurch zustande, daß im Stadium der doppelwendigen Augenblase, die embryonale Becherspalte nicht ganz geschlossen wird. Als Ursache wurde früher Entzündung angenommen. Später maß v. HIPPEL dem, in die Becherspalte einwachsenden Mesodermzapfen als mechanisches Hindernis für den Spaltverschluß große Bedeutung zu. Seit den umfassenden Arbeiten durch v. SZILY, PETERS und KOYANAGI sind jedoch diese Theorien nicht mehr haltbar. Durch planmäßige Züchtungen und embryologische Untersuchungen an Kaninchen (— die Resultate sind natürlich auch für die Menschen gültig —) hat man

zeigen können, daß sich die Becherspalte nicht schloß, obwohl anscheinend alle Bedingungen dafür gegeben waren, d. h. so gut wie noch kein Mesoderm eingedrungen war. Statt des Verschlusses schlug die Netzhaut nach außen um, sodaß dann also zwei Netzhautblätter übereinander lagen. An dieser Stelle fehlt natürlich das Pigmentepithel und es unterbleibt hier die Entwicklung der Aderhaut. Diese Netzhautverdopplung bildet auch die erste Anlage der sogenannten Orbitalzysten, die man bei Kolobom, Mikrophthalmus und Anophthalmus relativ häufig findet. Das Mesoderm kann also an dem mangelhaften Verschluß der Becherspalte keine Schuld tragen und heute ist die „Mesodermtheorie" allgemein abgelegt, obwohl das Mesoderm für die sekundären, kolobomatösen Veränderungen evtl. doch noch eine Rolle spielt. v. SZILY hat bei seinen Untersuchungen an Kaninchen festgestellt, daß von der evertierten Netzhaut „atypische Sehnervenfasern" ausgehen und kam auf Grund dieser Entdeckung zu der Überzeugung, daß die Hauptursache für die Kolobomentstehung in einer *atypischen Anlage des Ektoderms liegen müsse.* ELSCHNIG hat zur Erklärung von einem primären Netzhautwachstum in abnormer Richtung gesprochen.

Die Netzhaut kann nun auch, statt nach außen, nach innen umschlagen und es kommt dann zur Faltenbildung im Glaskörperraum. Schließlich kommt es zur Verwachsung der Falten untereinander und mit dem inzwischen eingedrungenen Mesoderm, sodaß auf diese Weise dann ein mechanisches Hindernis für die normale Glaskörperentwicklung entsteht. Das Wachstum des Auges wird so gehemmt und es kommt schließlich zu einem Mikrophthalmus. Zwischen diesem und Kolobom gibt es natürlich fließende Übergänge von reinem Iriskolobom über Linsen und Aderhautkolobom zum Mikrophthalmus.

Die Verwandtschaft von Mikrophthalmus und Anophthalmus liegt klar auf der Hand, wenn man sich daran erinnert, daß die Bezeichnung „Anophthalmus" nur ein Sammelname für diejenigen Fälle ist, „bei denen weder das Auge noch der tastende Finger ein Bulbusrudiment entdecken kann" (Peters). Bei sorgfältigster mikroskopischer Untersuchung gelingt es meistens noch ein Rudiment eines Auges zu finden. Der Zusammenhang zwischen Kolobom, Mikrophthalmus und Anophthalmus wurde durch KUBIK klar bewiesen. Er züchtete eine Kaninchenfamilie, die väterlicherseits mit Kolobom und Mikrophthalmus durch Generationen belastet war. Wenn die Behauptung richtig war, daß Kolobom und Mikrophthalmus primäre Ektodermmißbildungen, also primäre Gehirnmißbildungen sind, so war bei systematischer Züchtung von Tieren, die mit diesen Leiden behaftet waren, zu erwarten, daß schließlich auch andere Gehirnmißbildungen, z. B. Anophthalmus auftreten müssen. Dies gelang. Kubik erhielt aus seiner Züchtung ein Kaninchen ohne Spur einer Augenanlage. Die Aplasie des ganzen Vorder- und Mittelhirns schloß die Entwicklung von Augenblasen aus. Kubik selbst sagt dazu folgendes: „Ich glaube daher zu der Annahme berechtigt zu sein, daß es neben den peristatisch (paratypisch) bedingten auch richtige idiogene (idiotypische) Anophthalmen gibt und

daß, beginnend von geringsten Graden von Kolobomen über Mikrophthalmus, Zyklopie und Anophthalmus bis zu den höchsten Graden mehr oder weniger ausgedehnter Aplasie des augentragenden Gehirnabschnittes wir es bei diesen mit einer vererbbaren, in den frühesten Stadien der Entwicklung von innen her wirksamen Entwicklungsstörung der Medullaranlage zu tun haben."

Damit dürften die Zusammenhänge zwischen Kolobom und seinen Folgeerscheinungen wohl genügend dargelegt sein und ich will im folgenden eine Zusammenstellung über die beobachtete Vererblichkeit dieser Mißbildungen bringen.

Ich werde versuchen die einzelnen Grade der Mißbildungen getrennt zu besprechen, was bei den oft vorhandenen Übergängen ineinander und Kombinationen mit einander nicht immer ohne Schwierigkeiten geht.

Das Kolobom wurde dominant erblich durch zwei Generationen beobachtet von MANZ bei Vater und Sohn, nach CLAUSEN von MAYNARD bei Mutter und Sohn und von MENNACHER bei Mutter und einem Kind. Von VAN DER HOEVE bei Mutter, Sohn und Tochter (zusammen mit Linsen-, Aderhaut- und Sehnervenkolobom), während der Vater, ein Sohn und drei weitere Töchter normale Augen haben. Nach WAARDENBURG von SHANNON bei Vater und dessen Bruder, mehreren Kindern und bei einem Kind einer gesunden Schwester (zusammen mit Mikrophthalmus). Weiter von POSEY bei Mutter und Tochter und von ATTLEE bei Mutter und Kind. VOGT berichtet über zwei Familien. Einmal bestand Kolobom bei der Mutter, zwei Töchtern und einem Sohn, das andere Mal waren Vater und Tochter mit Kolobom erkrankt. Über erbliches Kolobom berichtet nach THOMSON auch SCHMID-RIMPLER, der es bei der Mutter und einer zehnjährigen Tochter sah (Choriodalkolobom und Mikrocornea). Direkte Vererbung durch drei Generationen beobachtete nach CLAUSEN, DE BECK und SELZ, außerdem POLTE bei Vater, Tocher und zwei Enkeln (zusammen mit anderen Anomalien) und ENGELBRECHT, dessen Mitteilungen eine Ergänzung des POLTEschen Berichtes darstellen. Eine weitere interessante Veröffentlichung stammt von HALBERTSMA, der bei der Großmutter doppelseitiges Iriskolobom beobachtete, beim Sohn trat es nur einseitig auf und bei zwei Enkelinnen wieder doppelseitig. Über direkte Vererbung von Iriskolobom durch fünf Generationen berichtet nach CLAUSEN SNELL. Von 41 Stammbaummitgliedern waren 5 männliche und 7 weibliche mit der Anomalie befallen, worunter eine Frau es in zwei Ehen auf mehrere Kinder vererbte. Ein bemerkenswerter Bericht stammt nach WAARDENBURG von Frl. LOEB, die 10 von 21 Personen in 5 Generationen Iriskolobom nach *oben* feststellte, das mit lediglich einer Ausnahme stets direkt erblich war. In einer Zusammenstellung konnte Frl. LOEB bei 76 mit Iriskolobom befallenen Familien (206 Kinder) die Veränderung bei 70% der Kinder feststellen. Bei allen obigen Fällen wurde das Kolobom also dominant vererbt.

Rezessive Vererbung muß man dort annehmen, wo Blutsverwandtschaft der Eltern bestand, wie WAARDENBURG mitteilt. Auch bei erblich

familiärem Auftreten muß man rezessiven Erbtypus in Betracht ziehen, wenn auch daran zu denken ist, daß man bei den Eltern rudimentäre Kolobome evtl. übersehen hat. Solche Mitteilungen stammen nach CLAUSEN von MEYER-RIEMSLOH und von Frl. HESSIN, die eine Familie mit zehn Kindern beschreibt, von denen fünf teilweise reines Iriskolobom, teilweise zusammen mit Aderhautkolobom (ein- und doppelseitig) hatten. Iriskolobom bei Zwillingen beobachteten SHANNON und nach WAARDENBURG BUSACCA und CANAVESI. Bei den von letzteren beschriebenen Fällen waren alle vier Augen mit Kolobom behaftet, wobei es links immer größer als rechts war. Alle Augen zeigten den gleichen Brechungsfehler bei querovaler Cornea.

Bei der Einteilung des Mikrophthalmus will ich der von VAN DUYSE folgen, der

1. reinen Mikrophthalmus,
2. Mikrophthalmus und Kolobom und
3. Mikrophthalmus und sonstige kongenitale Anomalien ohne Kolobom unterscheidet, wobei ich in der letzten Gruppe den Mikrophthalmus mit Katarakt gesondert besprechen will.

1. *Dominanter reiner Mikrophthalmus* wurde beobachtet nach THOMSON von HIMLY bei Vater und Kind, nach MANZ von SCHAUMBERG bei zwei Brüdern und dem Großvater (hier wurde eine Generation übersprungen). Weiter von LANDESBERG und von MARTIN, der reinen Mikrophthalmus bei 13 Individuen in drei Generationen fand. *Rezessiven* Erbgang muß man bei den zwei Familien annehmen, die WAARDENBURG beschrieb, wobei von acht Kindern drei Mikrophthalmus hatten und beidemale die Eltern blutverwandt waren. Das gleiche war nach WAARDENBURG bei der von OSTERROTH beobachteten Familie der Fall, bei der zwei Söhne mit Mikrophthalmus — der eine mit Resten der Glaskörpergefäße — befallen waren. ASH konnte einen Stammbaum aufstellen, bei dem sich Mikrophthalmus *rezessiv geschlechtsgebunden* vererbte und bei dem in drei Generationen 11 Männer befallen waren. Mitteilungen über Mikrophthalmus bei *Geschwistern* stammen von MANZ, der eine Familie mit gesunden Eltern beobachtete, die zwei mikrophthalmische Kinder hatten. Weiter nach MANZ von WUTZER bei drei Geschwistern und von SCHERENBERG, der reinen Mikrophthalmus mit Hypermetropie von 14 bis 15 D sah. Familiären Mikrophthalmus beschreibt auch PTASNIK: Gesunde Eltern hatten 2 normale Töchter und 6 Söhne. Von letzteren waren 5 blind. 3 blinde Söhne starben im ersten Lebensjahr, die anderen beiden zeigten Mikrophthalmus und Zwergwuchs. Eine weitere Mitteilung stammt nach WAARDENBURG von SANDER, der über Mikrophthalmus bei 2 Geschwistern berichtet, bei dem einen sogar Verdacht auf Anophthalmus äußert. BRUNS sah eine Familie, bei der 3 von 7 Geschwistern gesunder Eltern mikrophthalmisch waren und STUELP beschreibt Mikrophthalmus bei 8 von 14 Kindern, wobei der Autor intrauterine Uveitis als Ursache annahm.

2. *Mikrophthalmus mit Kolobom* wurde fast nur dominant beobachtet. So nach WAARDENBURG von KOMOT bei Vater und 2 von 3 Söhnen, von BARKAN bei 3 männlichen Individuen in 5 Generationen, wobei immer eine Generation übersprungen wurde. Jedesmal fand sich doppelseitiges Iriskolobom, Aderhautkolobom auf dem einen, Mikrophthalmus auf dem anderen Auge neben angeborenen Beweglichkeits- und Fundusdefekten. RING sah bei einer Mutter rechts ein rudimentäres Iriskolobom und Katarakta pol. post. und links Iriskolobom und hintere Linsentrübungen. Beiderseits bestand Mikrocornea. Das erste Kind hatte doppelseitigen Mikrophthalmus, Katarakta pol. post. und untere konkave Irisdepression. Das zweite Kind doppelseitigen Mikrophthalmus, hintere Linsentrübungen und Iriskolobom. PFLÜGER beschreibt eine Familie, bei der die Mutter und eine Schwester der Mutter doppelseitigen Mikrophthalmus hatten, während ein elfjähriges, mikrocephales Mädchen mit doppelseitigem Mikrophthalmus und Kolobom behaftet war. Eine andere Mitteilung über Mikrophthalmus bei *Geschwistern* stammt nach THOMSON von LAVAGNE, der über einen 31jährigen Mann und seine 26jährige Schwester berichtet, die mit beiderseitigem Iriskolobom und mit linksseitigem Mikrophthalmus behaftet waren.

3. *Mikrophthalmus und andere Veränderungen ohne Kolobom* behandeln Veröffentlichungen von PAGE, der bei der Mutter, zwei Töchtern und einer Enkelin Mikrophthalmus, Irideremie und Nystagmus beobachtete. ISCHREYT sah eine Mutter und ihre Tochter, die beide Mikrophthalmus hatten. Bei der Mutter war außerdem eine Ektopie der Pupille nach oben innen und noch andere Veränderungen (Linsentrübungen etc.) vorhanden, während bei dem Kind der Mikrophthalmus besonders links stark ausgeprägt war. WAARDENBURG beschreibt eine Familie, bei der die Eltern blutsverwandt waren und bei der von vier Kindern eines mit kompliziertem Mikrophthalmus behaftet war. Weitere Mitteilungen stammen nach WAARDENBURG von HARMAN und von USHER. Der erstere sah einen Mann mit Mikrophthalmus und Ektopie der Pupille. Die gleichen Anomalien hatten seine zwei Töchter und eine Halbschwester von ihm. Letzterer stellte einen Stammbaum durch vier Generationen mit 59 Personen auf, von denen 11 an Mikrophthalmus mit Myopie von 1—20 D und Ektopie der Pupille litten. MANZ beschreibt Mikrophthalmus mit gleichzeitiger Zystenbildung bei zwei Geschwistern, PURTSCHER bei zwei Brüdern linksseitigen, geringgradigen Mikrophthalmus und angeborene Hornhauttrübungen nebst erheblicher Verkrümmung dieser Gesichtshälfte; rechts besteht mäßige Amblyopie. Nach THOMSON stammen weitere Beobachtungen über komplizierten Mikrophthalmus bei Geschwistern von REBER, der bei drei Schwestern Mikrophthalmus, starke Weitsichtigkeit und Maculaveränderungen feststellte und von PÖNITZ, der bei zwei Geschwistern Mikrophthalmus und Hornhauttrübungen sah.

4. Als letzte Gruppe sei noch der *Mikrophthalmus* in Zusammenhang mit *Katarakt* erwähnt. Nach CLAUSEN beobachtete MAYERHAUSEN direkte

Vererbung dieser Veränderung bei Großmutter, Mutter und 9. Kind. BRONNER beschreibt zwei Familien, von denen einmal der Vater und vier von acht Kindern, das zweite Mal die Mutter und alle vier Kinder befallen waren. RAVA berichtet über eine Mutter und deren zwei Töchter, die Mikrophthalmus hatten und bei denen Katarakt erst in späteren Jahren auftrat. Zwei Enkel hatten ebenfalls Mikrophthalmus, davon der eine außerdem beiderseitiges Iriskolobom nach oben und der andere noch Nystagmus hatte. Mikrophthalmus und Katarakt bei zwei Geschwistern beobachteten nach CLAUSEN GESCHEIDT und HIRSCHBERG. In letzterem Falle waren die Eltern blutsverwandt. Über Mikrophthalmus und Schichtstar berichteten nach WAARDENBURG SCHLIEP, GALEZOWSKI und THOMSON. SCHLIEP sah diese Veränderungen bei zwei Brüdern, GALEZOWSKI bei zwei Gliedern derselben Familie. In dem Fall, den THOMSON beschreibt, waren die Eltern blutsverwandt, der Vater hatte normal große Augen, aber Schichtstar. Das erste Kind hatte gesunde Augen, das zweite Kind Mikrophthalmus mit Schichtstar, ebenso das dritte Kind; das vierte Kind hatte nur Schichtstar, während das fünfte Kind wieder mit Mikrophthalmus und Schichtstar behaftet war. Die Veränderungen traten immer beidseitig auf und sämtliche kranke Kinder hatten einen geringgradigen Nystagmus. Der Großvater väterlicherseits soll ebenfalls kleine Augen gehabt haben.

Anophthalmus ist sowohl *dominant* wie *rezessiv* erblich beobachtet worden. Man muß als *dominant* erblich auch jene Fälle rechnen, bei denen Anophthalmus als schwerste Form der Spaltmißbildungen erst in den folgenden Generationen aufgetreten ist oder bei denen einmal eine Generation übersprungen wurde. So berichtet GALLEMAERTS über eine Mutter mit beiderseitigem, hochgradigen Mikrophthalmus. Ihr erstes Kind hatte normale Augen, das zweite Mikrophthalmus und das dritte Kind Mikrophthalmus. BROSE beschreibt ein fünfjähriges Mädchen, bei dem links ein rudimentärer Bulbus von Erbsengröße mit kleiner transparenter Cornea und bläulicher Iris ohne Pupillenbildung vorhanden war. Rechts fand sich ein gut entwickelter Conjuntivalsack, jedoch kein Bulbus. Der Großvater väterlicherseits war ohne rechtes Auge geboren worden. Die Mutter soll im zweiten Schwangerschaftsmonat „erschrocken" sein. MAC LEAN beobachtete doppelseitigen Anophthalmus bei einem siebenjährigen Knaben, dem jüngsten unter sieben Geschwistern. Ein Onkel väterlicherseits hatte einseitigen Anophthalmus. Weitere Mitteilungen stammen nach WAARDENBURG von LANDESBERG und von LA FOSSE, der bei der Mutter einseitigen, beim Kind dagegen doppelseitigen Anophthalmus sah. In dem Fall von LANDESBERG hatte der Vater rechts, das Kind links Anophthalmus. Nach CLAUSEN berichtet RIDLEY über eine Mutter mit Iriskolobom und Katarakt, beim Kind aber war Anophthalmus aufgetreten. *Rezessive* Erblichkeit von Anophthalmus beobachtete CECHETTO. Hier waren die Großeltern Geschwisterkinder, zwei gesunde Söhne heirateten Geschwisterkinder und je einer der beiden Brüder bekam je einen Knaben mit doppelseitigem Anophthalmus. MAC MILLAN beschreibt vier Kinder gesunder Eltern, die

alle schwer mißgebildete Augen hatten. Das erste Kind, ein Mädchen, hatte rechts einen Mikrophthalmus (Vis: Lichtschimmer), links eine klare Hornhaut, Iriskolobom nach unten, normalen Fundus (herabgesetztes Sehvermögen). Das zweite Kind, ein Knabe, hatte rechts einen Anophthalmus, links einen hochgradigen Mikrophthalmus, blind. Das dritte Kind, wieder ein Knabe, war rechts mit einem Mikrophthalmus behaftet, blind; links war der Bindehautsack leer, Anophthalmus. Das vierte Kind, ein Mädchen, hatte rechts hochgradigen Mikrophthalmus, blind; links ein normal entwickeltes Auge mit guter Pupillarreaktion. USHER verfolgte später den Stammbaum dieser Familie genauer und stellte noch folgendes fest: Die Eltern hatten nach den oben beschriebenen Kindern, drei anscheinend völlig gesunde Kinder, die frühzeitig an Diphtherie starben, weiter hatten sie ein gesundes Mädchen, ein Mädchen mit doppelseitigem Anophthalmus und noch einen gesunden Sohn. Wie USHER noch feststellte und was besonders bemerkenswert erscheint, ist das häufige Vorkommen von geistig minderwertigen Menschen innerhalb dieses Stammbaumes, den er noch weit zurück verfolgt hat. OURGAUD beschreibt einen Fall von doppelseitiger Anophthalmie. Ein älterer Bruder hatte doppelseitiges Iridochoriodalkolobom. Die Eltern sind Geschwisterkinder. Der Großvater mütterlicherseits hatte einseitiges Iriskolobom, zwei Tanten väterlicherseits Retinitis pigmentosa, Taubheit und Schwachsinn. OURGAUD und SEDAN hatten die Familie noch weiter im Auge behalten und konnten dabei feststellen, daß die Eltern nach drei gesunden Kindern wieder ein Kind mit doppelseitigem Anophthalmus zeugten. Die beiden Autoren nahmen die Lues der Eltern als Ursache an und die Blutsverwandtschaft für begünstigend. Auch LANGON beschreibt zwei Fälle von angeborenem, doppelseitigen Anophthalmus in einer Familie bei Blutsverwandtschaft der Eltern. In dem einen Fall konnte er feststellen, daß nichts von einem Bulbus und vom Nervus opticus ausgebildet war. Weitere Beobachtungen von Anophthalmus bei Konsanguinität der Eltern stammen nach WAARDENBURG von ORMOND und RYAN. Auch KLEYN sah einen doppelseitigen Anophthalmus bei blutsverwandten Eltern. Eine Mitteilung aus jüngster Zeit stammt von TISCORNIA A. und TISCORNIA B. J. Sie berichten über eine Familie, in der die Eltern gesund und nicht blutsverwandt waren. Von neun Kindern waren vier, und zwar das 1., 4., 6. und 9. Kind mit doppelseitigem angeborenem Anophthalmus behaftet. Die Bulbi fehlten zum Teil völlig, zum Teil waren noch Rudimente vorhanden. Außerdem beobachteten die beiden Autoren noch einen Fall von doppelseitigem Anophthalmus, bei dem Blutsverwandtschaft der Eltern bestand. Ein zweites Kind hatte normale Augen.

Zusammenfassung:

Das *Kolobom* ist also dominant und rezessiv erblich, ebenso der *reine Mikrophthalmus*, der außerdem noch rezessiv geschlechtsgebunden beobachtet wurde.

Mikrophthalmus mit Kolobom ist fast nur dominant erblich beschrieben (ein Fall bei Geschwistern).

Mikrophthalmus und andere Veränderungen ohne Kolobome Mikrophthalmus mit Katarakt und

Anophthalmus sind alle, sowohl dominant wie rezessiv erblich.

Wenn man die vorstehende Aufstellung durchsieht, so gewinnen die Fälle von HALBERTSMA (Kolobom), LA FOSSE (Anophthalmus) und MAC LEAN (Anophthalmus) dadurch besonderes Interesse, daß bei Ihnen, wie bei dem von mir eingangs beschriebenen Fall, die beobachtete Mißbildung in der Ascedenz einseitig, in der Descedenz aber doppelseitig ist. Nach Punkt 6 des „Gesetzes zur Verhütung erbkranken Nachwuchses" kann unfruchtbar gemacht werden, wer an „erblicher Blindheit" leidet. Damit werden aber solche Individuen nicht erfaßt, bei denen die erbliche Blindheit nur einseitig auftritt. Wir haben jedoch aus Vorstehendem erkannt, daß einseitige erbliche Spaltmißbildungen später doppelseitig auftreten können. Bei der schwersten Form, dem Anophthalmus, resultiert aber daraus völlige Blindheit. Es muß also einseitiger Anophthalmus als „schwere körperliche Mißbildung" im Sinne des Gesetzes angesehen werden und daher müssen Träger dieser Erbkrankheit unfruchtbar gemacht werden, nicht nur, um einzelne Familien vor namenlosem Unglück zu bewahren, sonderen auch zum Wohle und Schutze der Volksgemeinschaft, der auf diese Weise das Mitschleppen dieser bedauernswerten Menschen erspart bleibt.

Zum Schlusse dieser Arbeit ist es mir eine angenehme Pflicht, Herrn Professor Dr. B. FLEISCHER für die Überlassung der Arbeit und seine Anregungen bei ihrer Ausführung zu danken. Mein aufrichtiger Dank gebührt auch Herrn Dr. BERGLER, Augenarzt in Weißenburg i. B., der mir bei der Untersuchung der Familie mit Rat und Tat zur Seite stand.

Schrifttum.

ASH, W. H., 1922: Hereditary Mikrophthalmia, Brit. med. Journ. 1937, 558.

BROSE, L. D., 1902: Angeborener Anophthalmus mit linksseitigem Mikrophthalmus. Arch. f. O. 30, 12. Ref: Arch. f. Augenheilk. 45, 69.

BRUNS, H. D.: Eine mikrophthalmische Familie. Anm. Journal of Ophthalm. march. Zbl. f. prakt. Augenheilk., 1899, S. 338.

CLAUSEN, v. W.: Vererbungslehre und Augenheilkunde. Zbl. f. O., 1924, Bd. 11 und 13.

CLAUSEN, v. W.: Die Aufgaben des Augenarztes bei der Verhütung erbkranken Nachwuchses. Ber. d. 51. Tagung d. deutschen ophth. Ges., Heidelb. 1936.

CECHETTO, E.: Dell Anoftalmo congenito familiare. Arch. ophthalm. Bd. 27, 114 (1920). Ref.: Zbl. f. O., Bd. 4, 487, 1921.

ENGELBRECHT, K.: Klinischer Beitrag zu den seltenen Irisanomalien. Arch. f. Augenheilk., Bd. 61, 390 (1908).

FLEISCHER, B.: Über Erbkrankheiten des Auges und die Auswirkung des Gesetzes zur Verhütung erbkranken Nachwuchses auf die Praxis. „Der Erbarzt", 1934, Nr. 5, S. 69.

FLEISCHER, B.: Beitrag zur pathologischen Anatomie und Pathogenese des Mikrophthalmus und Coloboms. v. Graefe's Arch. f. O., Bd. 68, 3. Heft.

FLEISCHER, B.: Ehekonsens bei erblichen Augenleiden. MoBl. f. Augenheilk., Bd. 78, 1927, S. 502.

FLEISCHER, B.: Die Vererbung von Augenleiden. Lubarsch-Ostertag-Frei, Ergebnisse, Bd. 21/II, Ergänz. II, 2 I. und II. Teil, S. 544.

GALLEMAERTS: Anophthalmie congénitale et familiale. Ann. d. Ocul. 161, 490 (1924) Ref.: Zbl. f. d. ges. Ophth., Bd. 14, S. 172 (1925).

GASTEIGER und HIDANO: Arch. f. Ophth. 119, S. 733 (1928). Experimentelle Beiträge zur Frage der Entstehungsweise der angeborenen Mißbildungen des Auges.

GÜTT-RÜDIN-RÜTTKE: Zur Verhütung erbkranken Nachwuchses. Gesetz und Erläuterung.

HALBERTSMA, K. T. A.: Über einige erbliche familiäre Augenerkrankungen. Klin. MoBl. f. Augenheilk., Bd. 80, 794 (1928).

HESSIN: Klin. MoBl. f. Augenheilk. 52, I, 728 (1914).

v. HIPPEL, E.: Die Mißbildungen und angeborenen Fehler des Auges. Graefe-Saemisch's Handbuch der Augenheilk., 2. Aufl., Kap. IX, 1908.

ISCHREYT, G.: 1926: Zur Kasuistik der Mißbildungen des Auges. Mikrophthalmus. Klin. MoBl. f. Augenheilk., Bd. 57, S. 504.

GLEYN, S.: 1908: Beiderseitiger Anophthalmus congenitus. Ophthal. Ges. in Wien, 18. Mai, Z. f. Augenheilk., Bd. 20, 75.

KOYANAGI: Embryologische Untersuchungen über die Genese der Augenkolobome und des Mikrophthalmus mit Orbitalzyste. A. f. O., Bd. 104, S. 1.

KUBIK: Idiotypischer doppelseitiger kompletter Anophthalmus infolge von Aplasie. A. f. O., Bd. 112, S. 250.

LANDESBERG: Zur Kenntnis der angeborenen Anomalien des Auges. Klin. MoBl. f. Augenheilk. 1886, S. 401.

LANGON: Angeborene doppelseitige familiäre Anomalie. Arch. lat.-amer. Petiadr. 18, 510 (1924) Rf.: Zbl. f. O. 15, 53 (1926).

MAC LEAN, A. L.: 1929: Congenital bilateral Anophthalmus. Amer. Journ. of O. 12, 381. Ref.: Zbl. f. O., Bd. 22, S. 267 (1930).

MAC MILLAN, L.: Anophthalmia and maldevelopment of the eyes. 4 cases in the same

family. Brit. J. Ophthalm. 5, 121 (1921). Ref.: Zbl. f. O., Bd. 5, S. 193 (1921).
MANZ, W.: Zwei Fälle von Mikrophthalmus congenitus nebst Bemerkungen über die zystoide Degeneration des fötalen Bulbus. Arch. f. O., Bd. 26, S. 154.
MANZ, W.: Die Mißbildungen des menschlichen Auges. Handbuch von Graefe-Saemisch, 1. Aufl., Bd. 2, S. 86 und 131 (1876).
MARTIN, F.: Über Mikrophthalmus. Dissertation, Erlangen 1888.
OURGAUD: Un cas d'anophthalmie bilatérale. Arch. d'Ophthalm. 39, 574 (1922). Ref.: Zbl. f. O., Bd. 9, S. 334 (1923).
OURGAUD ET JEAN SÉDAN: Un deuxième cas d'anophthalmie bilatérale dans une même famille. Bull. Soc. Franc. O. 47 (1934). Ref.: Zbl. f. O., Bd. 33, S. 343 (1935).
PAGE, H.: Transmission through three generations of Mikrophthalm, Iridermia and Nystagmus. Lancet. Aug. 8the, p. 198. Ref: Jahresbericht über Ophth. 1874, S. 255.
PETERS, A.: Die Bedeutung der Vererbungslehre für die Ophthalmologie. Herausgegeben von Vossius, Bd. III, Heft 5 (1911).
PFLÜGER, E.: Mikrocephalie und Mikrophthalmie. Arch. f. Augenhlk., Bd. 14, S. 1.
POLTE: Mehrere Fälle angeborener Irismißbildung. Arch. f. Augenheilk., Bd. 48, S. 75.
PTASNIK, D.: 1930: Familiärer Mikrophthalmus mit Zwergwuchs. Russ. oft. Z. 12, 53. Ref.: Zbl. f. O. 25, 1. 37.
PURTSCHER, O.: 1921: Angeborene Mißbildung bei einem Brüderpaar. Arch. f. O., Bd. 105, S. 39.
RAVA, H.: Estrazione duppia di cataratta felicemente esse guita. Ann. di ottalm. 9, 3/4, 281. Ref.: Jahresb. f. Ophthalm. 1880, 387.
SHANNON, E .G.: Zwei Fälle von angeborenem Iriskolobom. Amer. oph. Assoc., Mai 1917. Ref.: Klin. MoBl. f. Augenheilk. 60, 1 (1918).
SEEFELDER: Die angeborenen Mißbildungen und Anomalien des Auges. Graefe-Saemisch, Handb. d. ges. Oph., Bd. 100, I. Bd., I. Aufl.
SCHIECK-BRÜCKNER: Handbuch der Ophthalmologie.
STUELP, O.: 1913: Über familiären Mikrophthalmus bei 8 von 14 Geschwistern. Arch. f. O. 86, S. 136.
SZILY, v.: Über die primäre Ursache der Mißbildungen des Auges. 38. Jahresbericht de. O.Ges., Heidelberg 1912.
THOMSON, Chr.: Über die Vererbung des Mikrophthalmus mit und ohne Katarakt. Klin. MoBl. f. Augenheilk. 54, 236 (1915).
TISCORNIA, A. und TISCORNIA, B. J.: Angeborener familiärer Anophthalmus. A. de O. Ba. 1935, Bd. 10, Nr. 6, S. 355. Ref.: MoBl. f. Augenheilk. 95, 1935, S. 687.
USHER: Über Kolobom, Mikrophthalmus, Anophthalmus. Ann. of. Eugen. 5, 56 (1933).
VAN DER HOEVE, J.: 1906: Colobom aan de intrede van den nervus opt. met. normale gezichtsscherpte. Ned. T. v. Gen. II, 19, 1. Kolobom am Sehnerveneintritt usw. Arch. f. Augenheilk. 57, 13.
VOGT, *A.*: 1926: Familie mit vererbtem Kolobom der Iris. Sitzungsbericht der Gesellschaft der Ärzte in Zürich. Zbl. f. Augenheilk. 58, 380.
WAARDENBURG: Das menschliche Auge und seine Vererbung. Haag, Mart. Nyhoff, 1932, XVI.
WAARDENBURG: Die Erklärung eventueller Geschlechtsverschiedenheiten beim congenitalen Iriskolobom. Klin. MoBl. f. Augenheilk. 81, 841.

Lebenslauf.

Ich wurde am 23. Juni 1912 in Nürnberg als Sohn des Lehrers *Christoph Wirth* und seiner Frau *Margarete,* geb. Hämmerlein, geboren. Ich besuchte vier Jahre die Volksschule und dann neun Jahre die Alte Oberrealschule zu Nürnberg, wo ich im März 1931 das Reifezeugnis erlangte. Vier Semester studierte ich in München, dann in Erlangen, wo ich das medizinische Vorexamen ablegte. Meine klinischen Semester verbrachte ich in Erlangen, München, Königsberg, München und wieder in Erlangen, wo ich im November 1936 das medizinische Staatsexamen ablegte. Anschließend praktizierte ich 2½ Monate in der Universitätsaugenklinik zu Erlangen und seit dem 1. Februar bin ich in der hiesigen medizinischen Klinik als Medizinalpraktikant tätig.

Erlangen, im Juni 1937.

Fritz Wirth.